SCHLÜSSELBEINFRAKTUR

Fraktur ist der Fachbegriff für Knochenbruch. Der lateinische Begriff für einen Schlüsselbeinbruch lautet Claviculafraktur. Wenn man sich die Anatomie des Menschen anschaut, dann stellt man fest, daß das große Schulterblatt, das auch die Pfanne für das Schultergelenk bildet, eigentlich gar nicht fest mit dem Rest des Skeletts verbunden ist. Das Schulterblatt liegt eingebettet in die Muskulatur

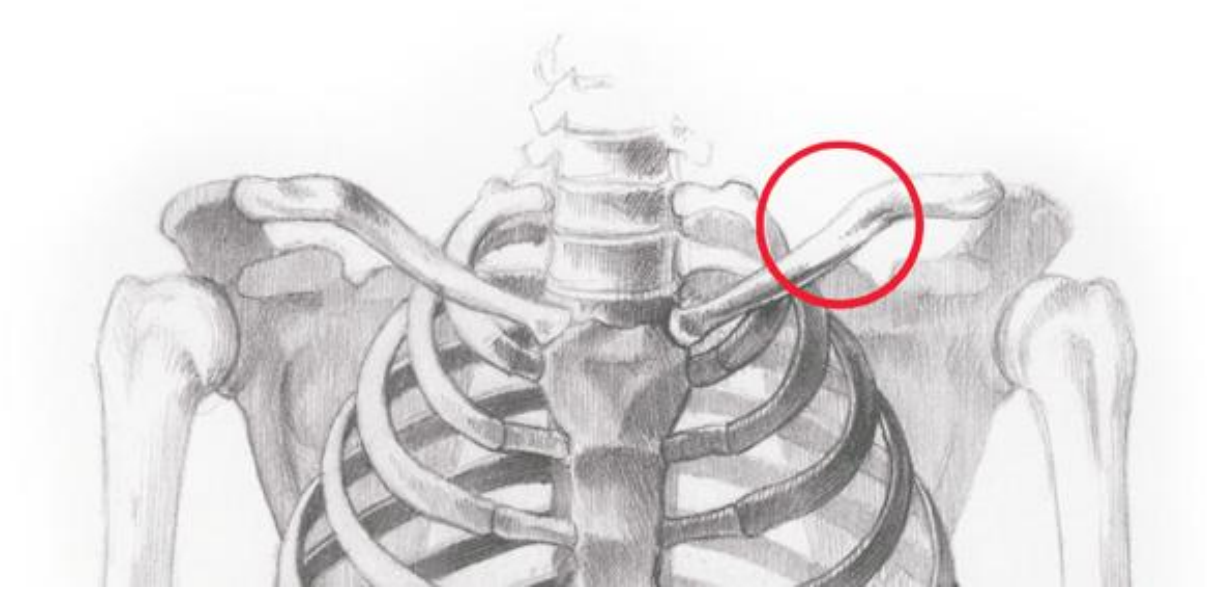

den Rippen auf, ist aber an den Rippen nicht fixiert. Es ist sehr beweglich und kann zwischen den Muskelschichten hin- und hergleiten. Die einzige knöcherne Verbindung des Armskelettes mit dem Skelett des Rumpfes ist das Schlüsselbein. Es ist vorne an der Mitte am Brustbein fixiert ist und außen am Schulterblatt. Das Schlüsselbein stabilisiert damit unsere Schulter.

Die Verwendung dieses Merkblattes ist nur für private Zwecke gestattet!
© Praxis 4Orthopäden 2Chirurgen Elmshorn, Dres. Schwarke, Frank, Herzog, Grobe, Hilgert, Linnert
www.4orthopaeden2chirurgen.de

Verletzt wird das Schlüsselbein vor allem, wenn man seitlich auf den angelegten Arm stürzt. Der Knochen wird dann längs so gestaucht, dass er bricht. Meistens ist dies genau in der Mitte des Schlüsselbeins, manchmal auch weiter außen, nahe dem Schultergelenk.

Wie macht sich ein Schlüsselbeinbruch bemerkbar?

Unverschobene Schlüsselbeinbrüche sind schmerzhaft direkt am Schlüsselbein, der Arm wird schmerzbedingt nicht mehr richtig angehoben. meist kommt es bei Schlüsselbeinbrüchen zu einer Verschiebung der Bruchstücke gegeneinander, sodass man diese Frakturen oft schon von außen durch eine Stufenbildung am Knochen erkennt.

Was passiert, wenn keine Behandlung erfolgt?

Schlüsselbeinbrüche gehören zu den harmlosesten Brüchen beim Menschen. Auch ohne jegliche Behandlung sind gute Ergebnisse möglich, ohne ärztliche Untersuchung läßt sich aber nicht feststellen, ob ein harmloser oder schwieriger Bruch besteht.

Welche Untersuchungen sollten durchgeführt werden?

Wenn die körperliche Untersuchung den Verdacht auf einen Bruch ergibt, kann man fast immer mit einem normalen Röntgenbild die Diagnose stellen. Nur selten ist auch eine Computertomographie (CT) erforderlich, um den genauen Frakturverlauf zu erfassen. Das betrifft meist die Brüche, die sehr weit außen, also nah am Schultergelenk, liegen.

Die Verwendung dieses Merkblattes ist nur für private Zwecke gestattet!
© Praxis 4Orthopäden 2Chirurgen Elmshorn, Dres. Schwarke, Frank, Herzog, Grobe, Hilgert, Linnert
www.4orthopaeden2chirurgen.de

Welche Behandlungsformen gibt es?

Die Behandlungsformen richten sich nach der genauen Art des Bruches. Grundsätzlich lassen sich die meisten Schlüsselbeinbrüche ohne Operation behandeln. Standard ist die Anlage eines sogenannten Rucksackverbandes für mehrere Wochen. Dieser Verband dient dazu, die Schultern nach hinten zu ziehen, damit der Bruch nicht in einer ungünstigen Stellung heilt. Ungünstig würde hier bedeuten, dass der Patient schmerzbedingt dauerhaft die Schultern nach vorne hängen lässt. In diesem Fall können sich die Bruchstücke übereinander schieben und der Knochen kann in Verkürzung heilen. Dann steht das Schultergelenk zu weit vorne und die gesamte Statik stimmt nicht mehr. Der leichte Hochstand des innen gelegenen Bruchstückes ist durch Verbände und Bandagen nicht beeinflussbar. Es ist nicht möglich, das Bruchstück durch Druck von außen nach unten in die normale Stellung zu drücken. Der Grund ist, dass die Fehlstellung durch 24-stündigen Muskelzug bewirkt wird. Dieser Muskelzug wirkt auch, wenn wir eigentlich davon ausgehen, „ganz locker zu lassen“, also z.B. auch im Schlaf. Die Ausheilung des Bruches mit leichtem Hochstand (nicht Verkürzung!) führt nicht zu Funktionsstörungen. Deswegen ist der Hochstand des inneren Bruchstückes kein alleiniger Grund zur Operation. Durch eine Operation kann man zwar den Hochstand beseitigen, dafür hat man eine kosmetisch ebenfalls störende Narbe, und es besteht wie bei jeder Operation das Risiko von operationsbedingten Komplikationen. Man weiß, dass Schlüsselbeinbrüche nahe des Schultergelenkes oft schlechter knöchern heilen, und dass sie öfter zu Bewegungseinschränkungen führen. Deswegen wird hier öfter operiert.

Die Verwendung dieses Merkblattes ist nur für private Zwecke gestattet!
© Praxis 4Orthopäden 2Chirurgen Elmshorn, Dres. Schwarke, Frank, Herzog, Grobe, Hilgert, Linnert
www.4orthopaeden2chirurgen.de

Als eindeutige Begründung für eine Operation wird in der Regel der offene Bruch gesehen, bei dem der Weichteilmantel bereits durch die Verletzungswunde eröffnet wurde und der Knochen freiliegt, außerdem wird in den Fällen operiert, in denen es gleichzeitig mit dem Bruch zu Verletzungen der Armnerven oder der Armblutgefäße gekommen ist. In diesem Fall werden in erster Linie die Nerven- oder Gefäßschäden angegangen und im gleichen Zuge der Knochen stabilisiert.

Wie sind die Erfolgsaussichten der Behandlung?

Überwiegend werden gute Ergebnisse erreicht. Die nichtoperativ behandelten Frakturen im mittleren Schlüsselbeinabschnitt haben grundsätzlich eine bessere Prognose als die operierten Frakturen nahe der Schulter. Grund ist natürlich nicht, dass die Operation das Ergebnis verschlechtert, sondern dass nur die schwierigeren Brüche operiert werden.

Ihre Ärzte der

orthopädisch-rheumatologischen und
chirurgisch-unfallchirurgischen Gemeinschaftspraxis Elmshorn

Dres. Schwarke, Frank, Erler
Schulstraße 50
25335 Elmshorn
Tel. 04121 – 22 0 11

Dres. Grobe, Hilgert, Linnert
Hermann-Ehlers-Weg 4
25337 Elmshorn
Tel. 04121 – 26 23 790

www.4orthopaeden2chirurgen.de

Die Verwendung dieses Merkblattes ist nur für private Zwecke gestattet!
© Praxis 4Orthopäden 2Chirurgen Elmshorn, Dres. Schwarke, Frank, Herzog, Grobe, Hilgert, Linnert
www.4orthopaeden2chirurgen.de